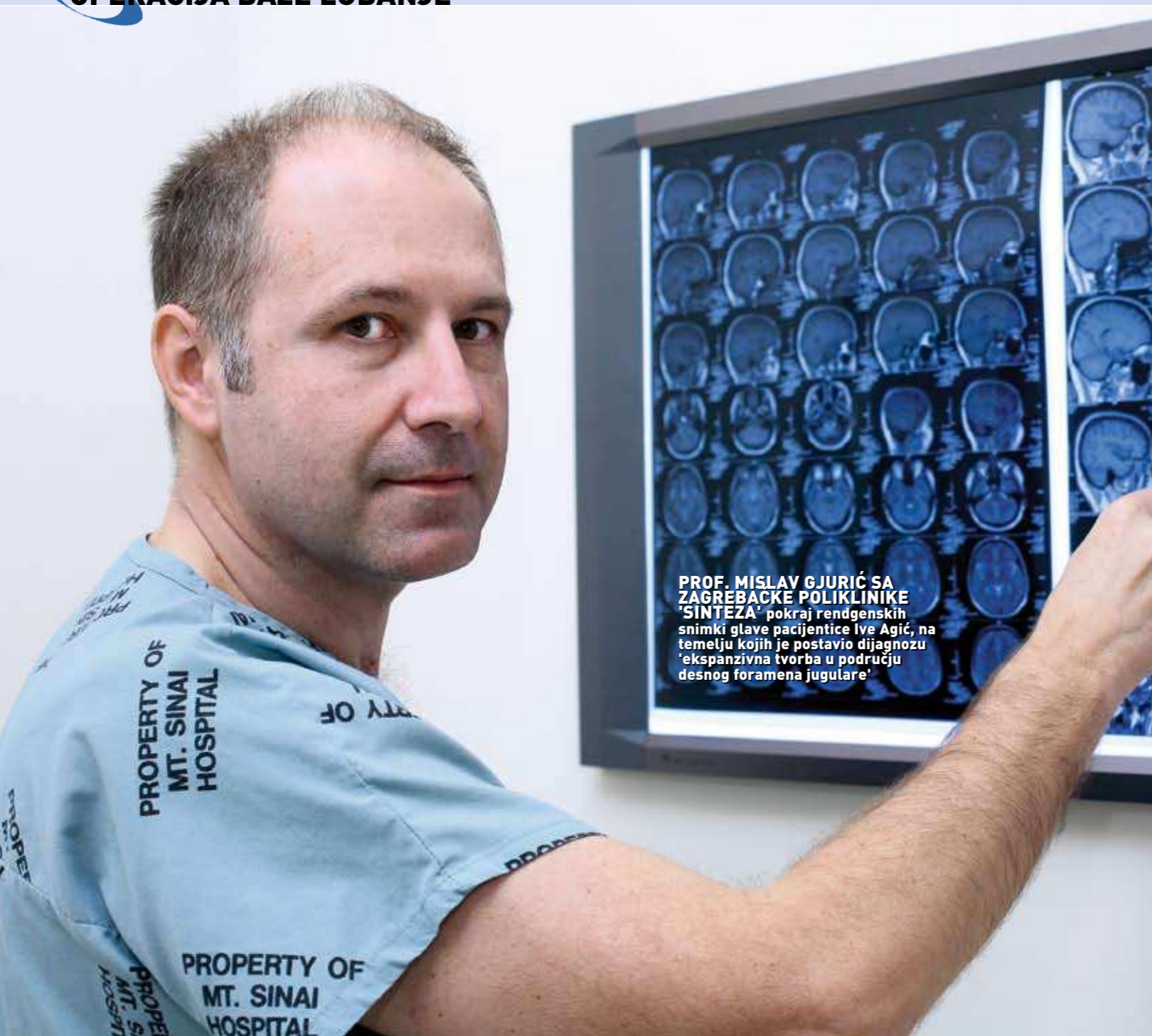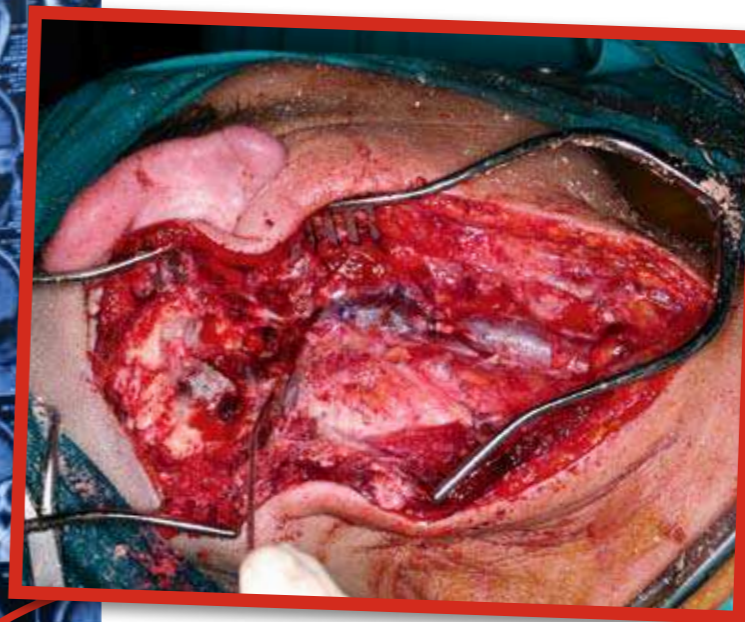




**PROF. MISLAV GJURIĆ SA ZAGREBAČKE POLIKLINIKE 'SINTEZA'** pokraj rendgenskih snimki glave pacijentice Ive Agić, na temelju kojih je postavio dijagnozu 'ekspanzivna tvorba u području desnog foramena jugulare'

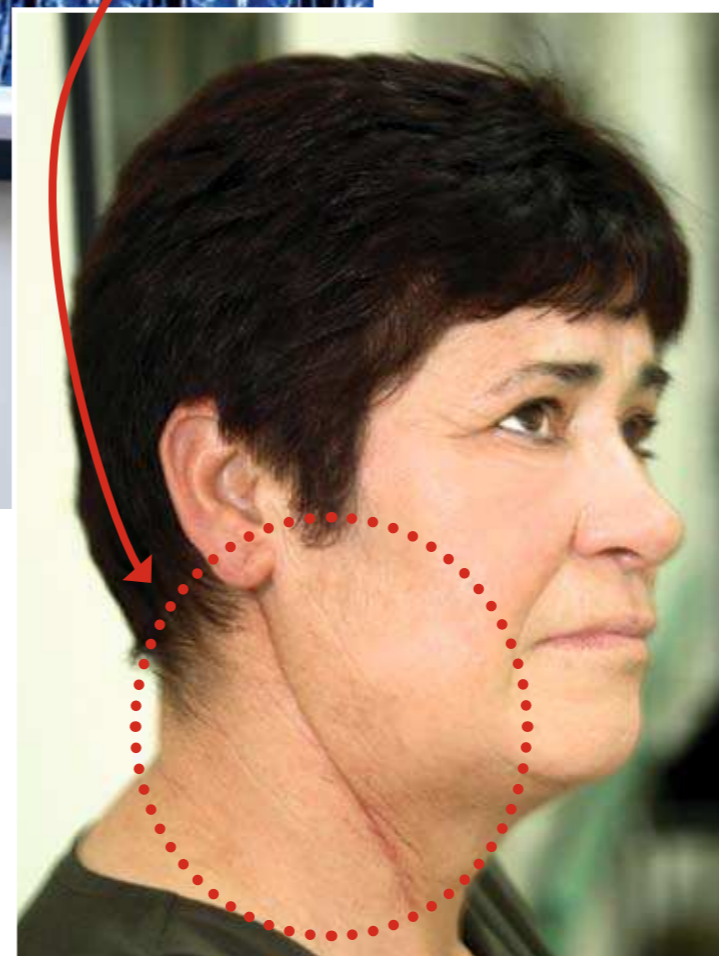


**OPERATIVNI ZAHVAT** započet je rezom u području između baze lubanje i vrata (gore), a jedina preostala 'uspomena' je ožiljak na vratu Ive Agić (dolje)

NAPISAO: TONKO VULIĆ; SNIMILI: MARIO STRMOTIĆ I TOMISLAV SMOLJANOVIĆ

**PROF. MISLAV GJURIĆ SA ZAGREBAČKE POLIKLINIKE 'SINTEZA', uz asistenciju prof. Ive Glunčića, predstojnika Klinike za otorinolaringologiju KBC-a Split, i njegova tima izveo je rijetku operaciju baze lubanje u Hrvatskoj**

# Operacija kao drugi rođendan



**N**a Klinici za otorinolaringologiju KBC-a Split u prosincu 2008. izvedena je rijetka operacija baze lubanje u Hrvatskoj. Taj iznimno delikatan zahvat izveo je prof. Mislav Gjuric sa zagrebačke Poliklinike Sinteza, uz asistenciju prof. Ive Glunčića, pročelnika odjela otologije Klinike za otorinolaringologiju KBC Split i njegova tima. Ovom su operacijom okončane trogodišnje muke Ive Agić, pomoćne radnice KBC-a Split, koja je svakodnevno trpjela teške bolove, a nitko od liječnika kod kojih je bila na pregledu nije joj uspio postaviti točnu dijagnozu, dok nije došla na pregled k prof. Gjuricu.

“Dan operacije slavim kao svoj drugi rođendan”, kazala nam je Iva Agić kad nas je dočekala na ulazu KBC-a Split te povela prema odjelu na kojem je operirana. “Od svakodnevnih sam bolova već bila toliko iscrpljena da mi više nije bilo stalo do života, a sada se osjećam ‘kao nova’. Nemam nikakvih bolova, tako da ću se uskoro vratiti na posao.” Dijagnoza koju je Ivi Agić postavio prof. Gjuric glasila je: “Ekspanzivna tvorba u području

desnog foramena jugulare”. “Kako je gospođa, prije nego što je došla k meni na pregled, više puta boravila u nekoliko naših klinika, bilo je potrebno analizirati rezultate već učinjenih pretraga”, objasnio nam je dr. Gjuric. “Pogledom na kompjuteriziranu tomografiju i magnetsku rezonanciju mozga odmah sam posumnjao o čemu se radi, a potvrdu sam dobio od kolege dr. Hata iz KB Sestre milosrdnice, koji je vrhunski stručnjak, specijaliziran za radiološku dijagnostiku tog područja. Radi se o krvotvornoj tvorbi, zapravo malformaciji, koju dijagnosticiramo od vremena do vremena, a u slučaju gospođe Agić ona je bila posebna po izrazitim smetnjama koje su u tom opsegu vrlo rijetke. Iako se radilo o dobroćudnoj tvorbi, a ne o tumoru, njezina prisutnost i destruktivni rast u području baze lubanje uzrokovali bi daljnje pogoršanje već ionako jako izraženih smetnji.

#### Operacija kao izlaz u novi život

Da nije operirana, mogli su se očekivati novi ispadi, poput nesnosne glavobolje, kompletne paraliza lica, gluhoće, vrtoglavice



**PROF. IVO GLUNČIĆ**, pročelnik Odjela otologije  
Klinike za otorinolaringologiju KBC-a Split, s  
anesteziologinjom dr. Slavicom Žarko Đerek, Ivom Agić i  
sestrom instrumentarkom Majom Ivanko

ce, smetnji gutanja, govora i drugo. U svjetskoj literaturi nismo našli takav slučaj, pa ćemo ga stoga uskoro objaviti”, kazao nam je prof. Mislav Gjurčić, koji je, specijaliziravši otorinolaringologiju u Zagrebu, radio na klinikama u Erlangenu i Frankfurtu. Danas je profesor na Medicinskom fakultetu u Erlangenu, bavi se otorinolaringologijom, dakle operacijama nosa, uha i grla, a posebno se specijalizirao za kirurgiju uha i baze lubanje, plastično-rekonstruktivnu i estetsku kirurgiju glave i vrate, te kirurgiju nosa i sinusa.

Organizirao je pedesetak međunarodnih skupova i tečajeva na kojima se razmjenjuju teorijska i praktična znanja, a radi i u zagrebačkoj Poliklinici Sinteza. “Zahvati na bazi lubanje spadaju u granično, tzv. interdisciplinarno područje, za koje su potrebna znanja iz više područja medicine: otorinolaringologije, neurokirurgije, dijagnostike i intenzivne medicine. Ozbiljno bavljenje ovim poslom moguće je isključivo u timu stručnjaka, gdje pojedinac svojim specifičnim znanjima i vje-

štinama pridonosi kvaliteti cijelog tima. Bolesti ovog područja često su praćene ozbiljnim smetnjama i opasne su za život, a njihovo rješavanje zahtijeva maksimalne preduvjete suvremene medicine. Znanja i vještine nije moguće naučiti preko noći, gledajući jednu ili dvije operacije, nego je to dugotrajni proces koji se treba odvijati u jednom nacionalnom centru specijaliziranom za takve zahvate.

**Labirint pogrešnih dijagnoza**

Operacija Ive Agić trajala je oko četiri sata i tom prilikom je kombiniranim pristupom na vratu i uhu, odnosno koštanim otvoru stražnje moždane jame, u cijelosti odstranjena spomenuta tvorba. Zatvorena je glavna vena koja odvodi krv iz mozga na desnoj strani glave i odmaknut lični živac koji je bio u neposrednom doticaju. Uspjeli smo potpuno sačuvati

okolne strukture uha i organa za ravnotežu, kao i ostale moždane živce koji prolaze ovim područjem. Budući da je tijekom operacije bio prenošen na monitoru, drago mi je da su svi splitski kolege imali priliku pratiti ovu rijetku operaciju. Nakon tako zahtjevne operacije oporavak je uvijek nešto duži, ali sve je prošlo u najboljem redu, tako da se gospođa Agić zaista vrlo dobro i uspješno oporavila. Zasluge za to svakako pripadaju i stručnosti tima intenzivne njege na klinici.”

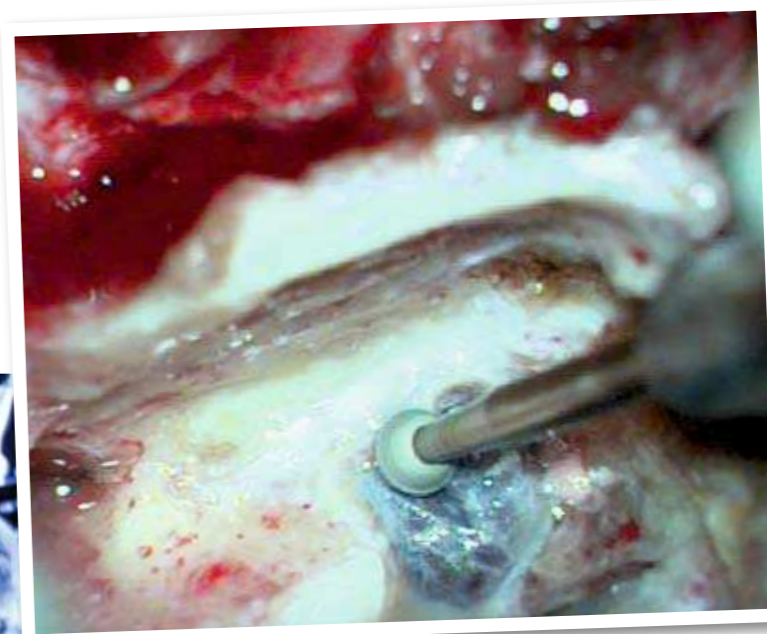
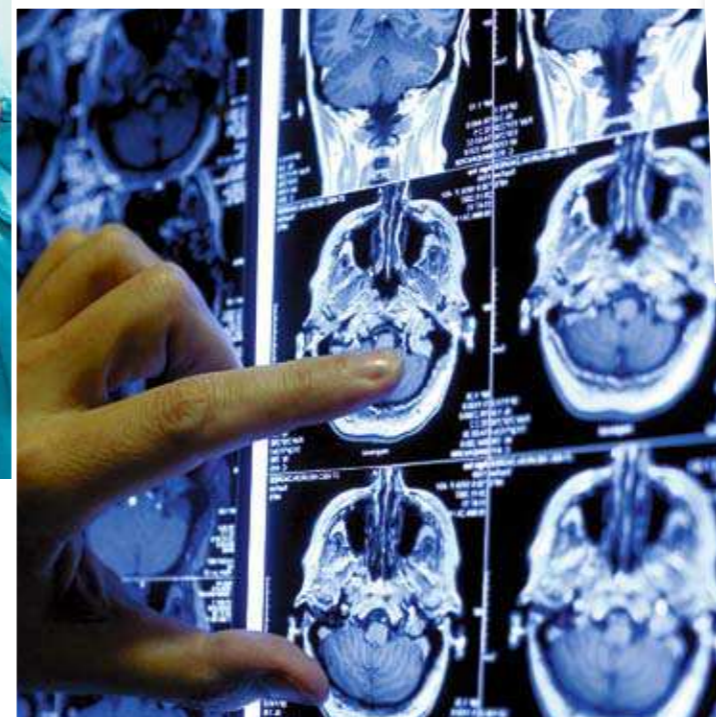Prvi su se zdravstveni problemi Ive Agić počeli javljati početkom 2006. godine. “Često sam osjećala bolove u desnoj strani glave, a u svibnju 2006. iskrivio mi se desni dio usne te je vena povremeno vidljivo ‘igrala’. Najprije sam upućena na bolničko liječenje u KBC Split te sam nakon 20 dana pretraga otpuštena s dijagnozom ‘Glomus jugulare tumor’ s pre-

porukom da odem k neurokirurgu. Otišla sam zatim k prof. Paladini u KBC Zagreb, koji me uputio na neurološki odjel na dodatne pretrage te sam nakon mjesec dana otpuštena s novom dijagnozom ‘Spasmus hemifacialis Hemiparesis lat dex Spondilosis’. Početkom 2007. bila sam na bolničkim pretragama u KBC Rijeka, odakle sam otpuštena s dijagnozom ‘Laesio multiplex nervi cranialis’.

**Ožiljak za uspomenu na trogodišnje patnje**

U Klinici za uho, grlo i nos KBC-a Zagreb mi je, zatim, ponovno promijenjena dijagnoza u ‘Dysthonia facialis’ te propisana terapija koja nije ublažavala bol. Nakon detaljnog prijedloga prof. Ivo Glunčić mi je kazao da se moram podvrgnuti kirurškom zahvatu koji u Hrvatskoj može uspješno obaviti jedino prof. Gjurčić. Došavši u novootvorenu Polikliniku Sinteza, prof. Gjurčić mi je ustanovio definitivnu dijagnozu te preporučio operaciju. Budući da se radilo o iznimno zahtjevnom zahvatu koji se nije mogao obaviti u

**Ivi Agić, pomoćnoj radnici KBC-a Split, zahvaljujući operaciji koju je izveo prof. Mislav Gjurčić, okončane su trogodišnje muke svakodnevnih teških glavobolja i bolova u području desne polovice glave**



**EKSPANZIVNA TVORBA** u području desnog foramena jugulare jasno se vidjela na rendgenskoj slici (lijevo), a nakon što je dijamantnom bušilicom odstranjena kost oko tvorbe, vidi se neposredan kontakt anomalije s nervusom facialisom (desno)

**Udahnite proljeće uz**



**kontaktne leće koje dišu**

**Razmišljate o nošenju kontaktnih leća? Sada je pravo vrijeme da započnete!**

**Akcija u optikama!**

**2 pakiranja AirOptix Aqua + 180 ml Ciba Vision otopine gratis\***



**Više informacija na [www.kontaktne-lece.net](http://www.kontaktne-lece.net)**

\*ponuda se odnosi na otopine Solocare Aqua i Aosept Plus

